非ヒト霊長類を用いた緑内障モデルの確立と治療戦略

嶋澤 雅光

岐阜薬科大学 生体機能解析学大講座 薬効解析学研究室

【1. はじめに】

本邦では、世界のどの国も経験したことのない超高齢化社会を迎え、それに伴い眼疾患患者が年々増加している。特に失明を伴う眼疾患は、患者自身の QOL (quality of fife)を損なうばかりではなく、社会経済的にも大きな損失につながる。中途失明を伴う原因疾患は、1 位が緑内障、2 位が糖尿病網膜症そして網膜色素変性症、加齢黄斑変性に続く。これらの眼疾患は、その病態の発症原因は異なるがいずれも網膜障害の進行により失明に至る網膜疾患である。しかし、その病態の発症・進行のメカニズムについては十分には解明されていない。また、それらの疾患の治療法も十分に確立しているとは言えず、病態解明と新たな治療法・治療薬の確立が求められている。これまでそれらの病態解明のために、主にマウスやラットを中心とした齧歯類を用いた病態モデルが確立され、研究が進められてきた。しかし、ヒトと齧歯類では眼の解剖学的な違いがあることから、病態形成の機序においても違いがある可能性が考えられる(図 1)[1]。

図 1. マウス及びカニクイザルの眼底像(文献 1 より引用)

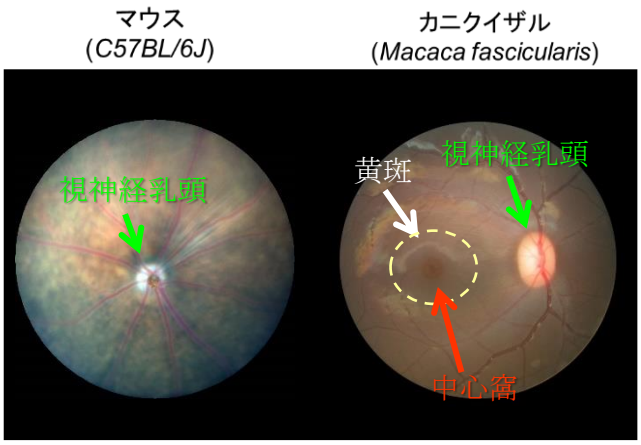

さらに薬剤の反応性においても様々な点で種差が問題となり、齧歯類を用いて得た結果をそのままヒトに外挿することが難しいケースが増えている。そこでヒトに近い非ヒト霊長類を用いた評価が求められる。本稿では、非ヒト霊長類を用いた緑内障モデルの確立とその治療戦略について著者らの研究成果を中心に概説する。

【2. 緑内障とその病態モデルの確立】

2-1. 緑内障とその治療薬開発

緑内障は、『視神経と視野に特徴的変化を有し、通常、眼圧を十分に下降させることにより視神経障害を改善もしくは抑制しうる眼の機能的構造的異常を特徴とする疾患』と定義され、緑内障に伴う視神経の障害を緑内障性視神経症(glaucomatous optic neuropathy: GON)と呼称する[緑内障診療ガイドライン(第 4 版)][2]。40 歳以上の本邦における緑内障の有病率は 5.0%であり、推定患者数は 465 万人以上(2016 年人口統計)に上る[3]。現在の緑内障治療として、視野進行抑制作用が証明されている唯一の治療法は薬物、レーザーまたは手術により眼圧を下降させる眼圧下降療法である。眼圧下降療法は、緑内障全体の 72.0%を占める正常眼圧緑内障(normal tension glaucoma: NTG)においても有効であることが検証されている[4]。しかし、NTG の病態発症機序については解明されておらず、NTG 患者において薬物または手術療法により十分な眼圧下降効果が得られても視野障害の進行を抑えられない患者も存在する[4]。このように眼圧下降療法に加えて新たな治療アプローチが求められている。このような背景から網膜または視神経に直接、保護作用を示す神経保護薬の開発・研究が進められてきた。特に、1990 年代後半より緑内障神経保護薬の開発が精力的に進められたが、現在まで開発に成功した例はない。緑内障神経保護薬の開発が困難な理由は、大きく分けて二つ考えられる。その一つは、緑内障における網膜・視神経変性の病態が十分解明されていないことにある。緑内障の病態解明のためには、その病態の主体となる網膜神経節細胞を用いた研究が必要となるが、これまで患者よりその細胞を入手することは困難であった。その課題を解決する手段として、緑内障患者の血液または皮膚か人工多能性幹細胞(induced pluripotent stem cell; iPS 細胞)を作製し、分化誘導することによりいつでも網

膜神経節細胞が入手できるようになったことにより病態研究を進むことが期待される。もう一つの理由は、緑内障の病態評価指標の問題である。即ち、眼圧下降薬は眼圧下降作用を評価指標（代替エンドポイント：surrogate endpoint）として臨床試験を実施することが認められていることから、比較的少数で短期間に臨床試験を行うことが可能である。一方、眼圧下降作用以外の作用機序を有する薬剤を開発する際には、現在のところ視野障害の進行（真のエンドポイント：true endpoint）を指標として評価しなければならず、長期間の大規模な臨床試験が必要となる。米国アラガン社は、アルツハイマー型認知症治療剤として使用されている *N*-methyl-D-aspartate（NMDA）型グルタミン酸受容体拮抗薬であるメマンチンによる緑内障の視機能維持を目的とした第 III 相臨床試

図 2. Spectral Domain-OCT を用いたカニクイザル緑内障モデルの網膜断層画像
レーザー照射 9 週後に測定（文献 10 より改変引用）

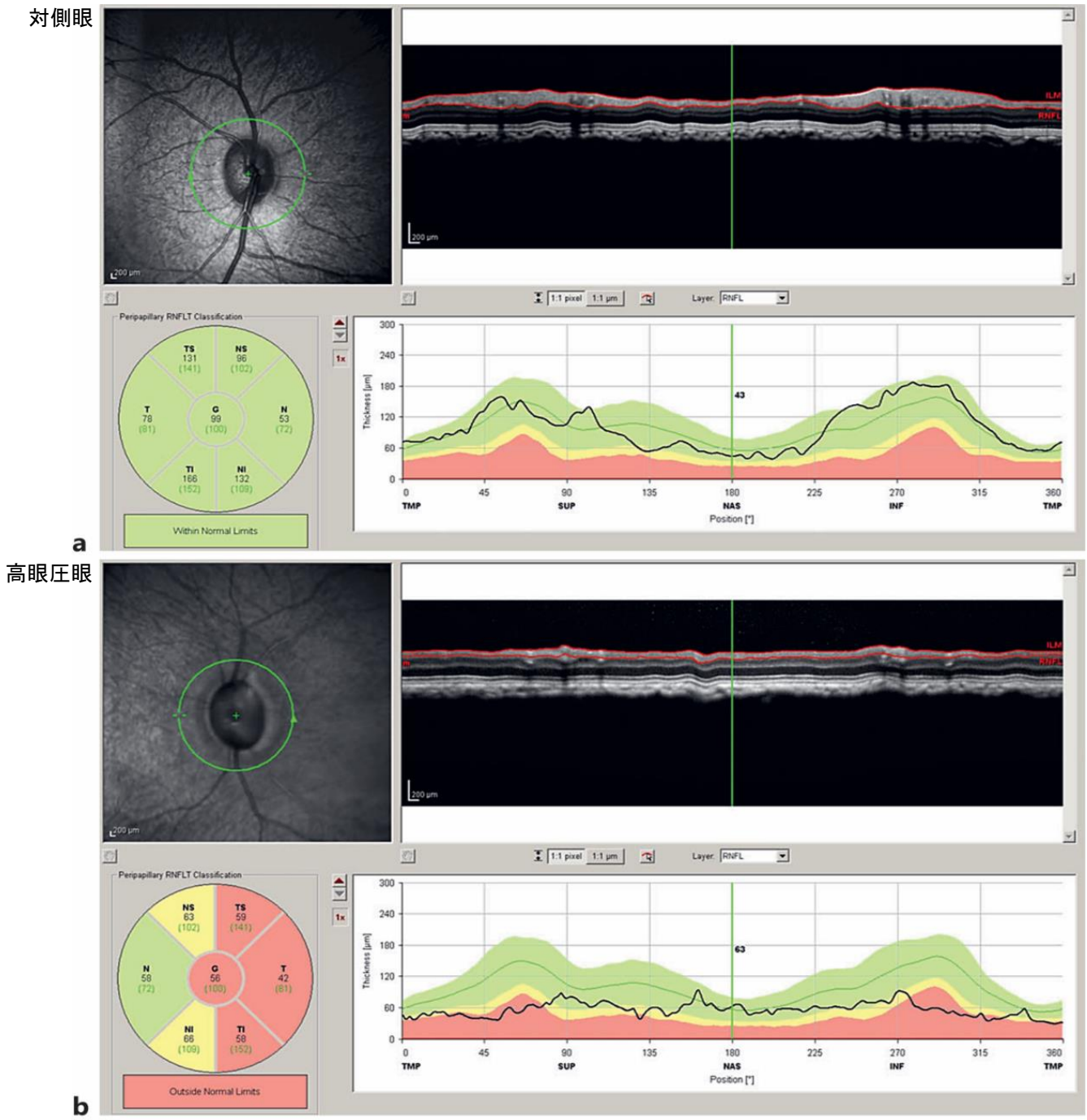

験を 1999 年より開始し、約 8 年間かけて評価期間 48 ヵ月、約 2,298 名の患者において実施したが、プラセボ群との比較において明らかな視野障害進行抑制作用を実証できなかった[5]。この結果が、薬剤のポテンシャッル不足、または評価指標の検出感度などによるかは明らかではないが、より精度の高い臨床評価指標およびサロゲートエンドポイントの確立が望まれる。特に、眼底検査により網膜および視神経乳頭を解析する光干渉断層計（optical coherence tomography：OCT）の進歩は目覚ましいものがあり、その診断の精度も飛躍的に向上していることから、今後更なる発展が期待される。

2-2. 非ヒト霊長類を用いた実験的緑内障モデルの確立とその応用

緑内障の病態解明および治療薬の開発には、ヒトの病態に近い病態モデル動物の開発が必要とされる。これまでラット、マウスなどの齧歯類を中心とした実験的緑内障モデルが確立され、病態研究並びに薬効評価に用いられてきた。しかし、齧歯類の網膜・視神経は解剖学的にヒトとは大きく異なることから、ヒトへ外挿する上ではヒトに近い非ヒト霊長類を用いた検討が求められる。著者らは、これまでカニクイザル、コモンマーモセットなどの非ヒト霊長類を用いて実験的緑内障モデルを確立し、緑内障の病態研究を進めてきた[6-8]。非ヒト霊長類のなかでもカニクイザル（*Macaca fascicularis*）は、狭鼻猿類のマカカ属に分類される旧世界ザルの一種であり、ニホンザル（*Macaca fuscata*）やアカゲザル（*Macaca mulatta*）も同じグループに属する。カニクイザルは、マカカ属の中でも最も小型のサル（体重：3～10 kg）であり、網膜疾患の実験動物として広く用いられている[9]。非ヒト霊長類を用いた実験的緑内障モデルは、眼圧を制御している眼房水の排出経路の一つである繊維柱帯路にレーザー光を照射することで房水の排出抵抗を高めることにより、慢性的な高眼圧状態を惹起させることにより作製することができる。慢性的な高眼圧状態は視神経を圧迫し、ヒトの緑内障の病態と酷似した網膜・視神経変性を示す[6]。非ヒト霊長類を用いる利点の一つは、ヒトの病態に近いだけではなく実際に臨床で用いられている診断用医療機器をそのまま用いることができることから、臨床試験を想定した評価が可能であることにある。図 2 にカニクイザルの実験的緑内障眼（高眼圧眼）と健常対側眼を臨床で用いられている OCT 診断機器（Spectralis® OCT; Heidelberg Engineering）を用いて非侵襲的に撮影して得た網膜断層像の結果を示す[10]。このように緑内障眼では慢性的な眼圧上昇により網膜神経線維層厚が減少しており、このような変化を経時的かつ定量的に評価することができる。

さらに、カニクイザルの実験的緑内障モデルを用いて神経保護作用を有することが報告されている眼圧下降薬である 0.1%ブリモニジン（α_2 受容体刺激薬）点眼製剤による作用を検討したところ、慢性的な眼圧上昇による網膜神経線維層厚の減少を 0.1%ブリモニジン点眼製剤（1 日 2 回点眼）は有意に抑制した（図 3）[11]。本モデルは、実際の緑内障患者よりも眼圧上昇の程度は高くブリモニジン点眼による眼圧下降の程度も十分でないために（図 3）、この網膜神経保護作用はブリモニジンの直接的な神経保護効果が一部関与している可能性が示唆される。興味深いことに、NTG 患者を対象とした多施設共同無作為化二重盲検比較試験（low pressure glaucoma treatmentstudy; LoGTS）において、0.2%ブリモニジン点眼製剤とβ受容体遮断薬である 0.5%チモロール点眼製剤の視野障害の進行を比較したところ、眼圧下降作用に 2 剤間で差がなかったにもかかわらず視野障害の進行がチモロール群 39%に対して、ブリモニジン投与群 9%と有意に低いことが報告された[12]。

図 3. カニクイザル緑内障モデルの網膜神経線維層厚の経時変化に対する 0.1%ブリモニジン点眼製剤の保護効果（文献 11 より改変引用）

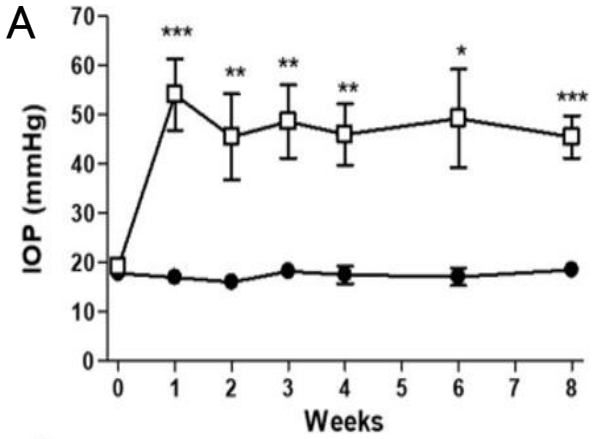

人工涙液点眼による眼圧(IOP)の経時変化、□：緑内障眼に人工涙液を点眼、●：対側正常眼に人工涙液を点眼、*P < 0.05, **P < 0.01, ***P < 0.001 vs. 対側正常眼、各値は平均値±標準誤差として示す(各群 6 例)

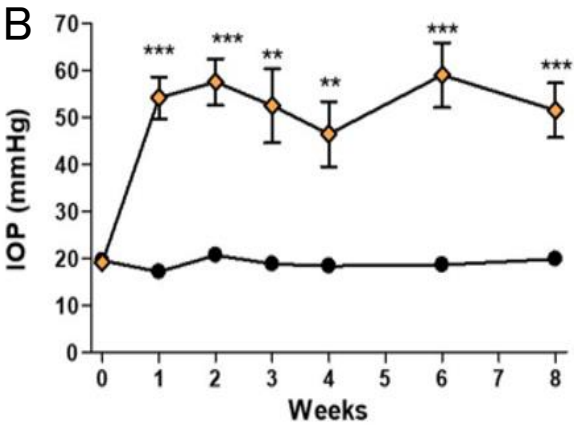

0.1%ブリモニジン点眼による眼圧(IOP)の経時変化、◆:緑内障眼に 0.1%ブリモニジンを点眼、●:対側正常眼に 0.1%ブリモニジンを点眼、**P < 0.01, ***P < 0.001 vs. 対側正常眼、各値は平均値±標準誤差として示す(各群 6 例)

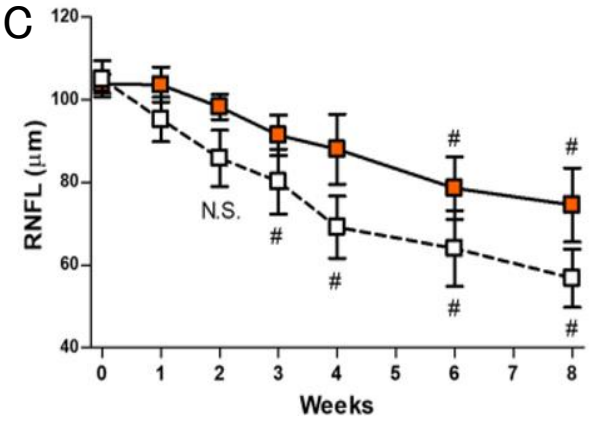

網膜神経線維層厚(RNFL)の経時変化、■:レーザー照射した眼に 0.1%ブリモニジン点眼、□:レーザー照射した眼に人工涙液点眼、#P < 0.05 vs. 各群の1週間と RNFL、各値は平均値±標準誤差として示す(各群 5～6 例)、N.S.: 有意差なし

この視野障害進行抑制効果は、ブリモニジンの神経保護作用による可能性を示唆している。このようにカニクイザル実験的緑内障モデルにおいて、OCT により網膜神経線維層の菲薄化を非侵襲的に経時的かつ定量的に評価することが可能になった。さらに著者らは、カニクイザルと同様の手法でコモンマーモセットを用いた実験的緑内障モデルの確立にも成功している[8]。コモンマーモセット(*Callithrix jacchus*)は広鼻猿類のカリスリックス属に分類される新世界ザルの一種で、体重 200～500g の非常に小型の霊長類として比較的扱いやすい。コモンマーモセットにおいても、機種により少し工夫は必要であるが OCT による網膜断層像の取得と定量評価が可能である(図 4)[1]。また、カニクイザルよりも小型であることから薬剤コストの低減などの多くの利点を有しており、網膜疾患の実験モデルとして今後さらに応用が期待される。

図 4. コモンマーモセットの眼底及び網膜断層像及びその特徴(文献 1 より引用)

- コモンマーモセット(*Callithrix jacchus*):霊長目／マーモセット科／*Callithrix* 属に分類される新世界ザル
- 体重 200～500 g
- 扱いやすく，多産である
- 妊娠期間:5 ヶ月，年 2 回出産
- 遺伝子改変個体の作製が可能

網膜断層像(SD-OCT による撮影)

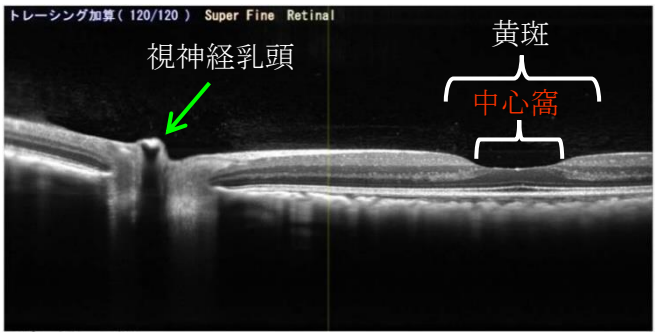

眼底像

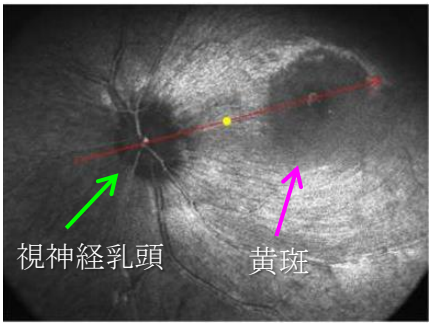

【3. おわりに】

緑内障神経保護薬は、多くの製薬企業がその開発に挑戦してきたが、いまだに成功していない。しかし近年、遺伝子治療薬や細胞治療薬の研究が目覚ましい発展を遂げており、多くの企業が緑内障をはじめとした眼科領

域の治療薬開発に名乗りを上げている。また、前章で紹介したような非ヒト霊長類を用いた病態モデル・評価系を用いることにより、画期的な新薬が創成されることを期待したい。

【謝辞】

本研究の遂行にあたり、ご指導、ご協力を賜りました岐阜薬科大学 原英彰先生、株式会社新日本科学 角崎英志先生、株式会社浜松ファーマリサーチ 高松宏幸先生ならびに関係諸氏に感謝申し上げます。

【参考文献】

1. 嶋澤雅光, 原英彰 (2018) 霊長類による網膜疾患モデルの確立と創薬戦略. Nippon yakurigaku zasshi 152:139-146
2. 日本緑内障学会緑内障診療ガイドライン作成委員会 (2018) 緑内障診療ガイドライン(第 4 版). 日眼会誌 122:5-53
3. Iwase A, Suzuki Y, Araie M, Yamamoto T, Abe H, Shirato S, Kuwayama Y, Mishima HK, Shimizu H, Tomita G, Inoue Y, Kitazawa Y (2004) The prevalence of primary open-angle glaucoma in Japanese: the Tajimi Study. Ophthalmology 111:1641-1648
4. (1998) Comparison of glaucomatous progression between untreated patients with normal-tension glaucoma and patients with therapeutically reduced intraocular pressures. Collaborative Normal-Tension Glaucoma Study Group. Am J Ophthalmol 126:487-497
5. Weinreb RN, Liebmann JM, Cioffi GA, Goldberg I, Brandt JD, Johnson CA, Zangwill LM, Schneider S, Badger H, Bejanian M (2018) Oral Memantine for the Treatment of Glaucoma: Design and Results of 2 Randomized, Placebo-Controlled, Phase 3 Studies. Ophthalmology 125:1874-1885
6. Shimazawa M, Tomita G, Taniguchi T, Sasaoka M, Hara H, Kitazawa Y, Araie M (2006) Morphometric evaluation of changes with time in optic disc structure and thickness of retinal nerve fibre layer in chronic ocular hypertensive monkeys. Exp Eye Res 82:427-440
7. Shimazawa M, Ito Y, Inokuchi Y, Yamanaka H, Nakanishi T, Hayashi T, Ji B, Higuchi M, Suhara T, Imamura K, Araie M, Watanabe Y, Onoe H, Hara H (2012) An alteration in the lateral geniculate nucleus of experimental glaucoma monkeys: in vivo positron emission tomography imaging of glial activation. PLoS One 7:e30526
8. Shimazawa M, Nakamura S, Miwa M, Tsuruma K, Aihara M, Nakamura K, Hara H (2013) Establishment of the ocular hypertension model using the common marmoset. Exp Eye Res 111:1-8
9. Quigley HA, Hohman RM (1983) Laser energy levels for trabecular meshwork damage in the primate eye. Invest Ophthalmol Vis Sci 24:1305-1307
10. Noguchi T, Shimazawa M, Hamaguchi K, Araki T, Horai N, Hara H (2017) Relationship between Elevated Intraocular Pressure and Divided Peripapillary Sector Retinal Nerve Fiber Layer Thickness in a Cynomolgus Monkey Laser-Induced Ocular Hypertension Model. Ophthalmic Res 58:99-106
11. Takahashi N, Matsunaga N, Natsume T, Kitazawa C, Itani Y, Hama A, Hayashi I, Shimazawa M, Hara H, Takamatsu H (2021) A longitudinal comparison in cynomolgus macaques of the effect of brimonidine on optic nerve neuropathy using diffusion tensor imaging magnetic resonance imaging and spectral domain optical coherence tomography. Heliyon 7:e06701
12. Krupin T, Liebmann JM, Greenfield DS, Ritch R, Gardiner S, Low-Pressure Glaucoma Study G (2011) A randomized trial of brimonidine versus timolol in preserving visual function: results from the Low-Pressure Glaucoma Treatment Study. Am J Ophthalmol 151:671-681